

포도막염 환자의 주의 사항은 무엇입니까?

빨리 병원을 방문하여 적절한 치료를 받는 것이 가장 중요합니다. 눈속 염증이 심한 경우에는 회복 불가능한 손상이 발생할 수도 있기 때문입니다. 만성 또는 재발이 빈번한 포도막염의 경우에는 시력상실을 막기 위하여 장기적인 치료 계획이 필요합니다. 한편, 포도막염은 전신 상태와 관련된 경우가 많기 때문에 원래 가지고 있는 전신 질환 치료와 건강 관리를 꾸준히 하여야 합니다.

포도막염

Uveitis



대한안과학회
KOREAN OPHTHALMOLOGICAL SOCIETY

서울특별시 중구 중림로 50-1 스카이1004빌딩 7층
전화: (02) 583-6520 전송: (02) 583-6521
Homepage: <http://www.ophtalmology.org>
e-mail: kos@ophthalmology.org



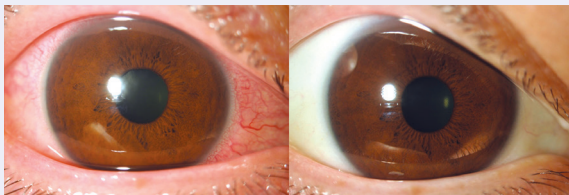
대한안과학회
KOREAN OPHTHALMOLOGICAL SOCIETY

포도막염은 어떤 병입니까?

우리 눈의 벽은 세 층(바깥쪽의 공막, 중간층인 포도막, 그리고 안쪽의 망막)으로 구성되어 있습니다. 이중에 혈관이 많은 중간층은 마치 포도껍질처럼 생겼다 하여 포도막이라 불리게 되었는데, 위치에 따라 홍채, 모양체, 맥락막으로 구분됩니다. 포도막염이란 포도막에 발생한 염증질환을 말합니다. 그런데, 포도막은 주변 조직(결막, 각막, 유리체, 망막, 공막, 시신경, 안와조직)과 인접해 있기 때문에 포도막에 발생한 염증이 주변조직에 영향을 줄 수 있고, 반대로 주변조직에 발생한 염증이 포도막에 영향을 줄 수도 있습니다. 그래서, 포도막염은 눈에 발생한 모든 염증을 포괄적으로 지칭하는 용어로 사용되기도 합니다.

포도막염의 증상은 무엇입니까?

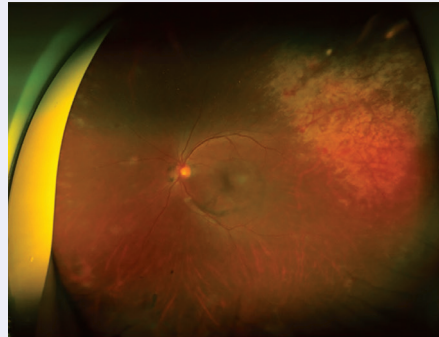
포도막염의 증상으로는 충혈, 눈부심, 비문증, 시력저하, 통증 등이 있고, 포도막염의 발생 부위와 염증의 정도에 따라 다양하게 나타납니다. 발병 초기에는 주관적인 증상이 없거나 경미해서 포도막염이 늦게 발견되는 경우도 있습니다.



포도막염 환자의 전안부 사진(좌)과 정상 전안부 사진(우)

포도막염의 원인은 무엇입니까?

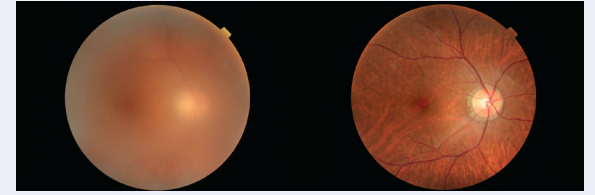
포도막염의 원인으로는 감염, 자가면역, 외상, 종양, 약물 등이 있습니다. 감염성 포도막염은 세균, 진균, 바이러스, 기생충 등의 감염에 의하여 발생합니다. 자가면역 이상은 가장 흔한 포도막염의 원인으로, 눈에만 발생할 수도 있지만 전신자가면역질환과 연관되어 발생하기도 합니다. 그 밖에 외상과 종양에 의하여 발생하기도 하고, 약물 사용 후 발생하기도 합니다.



바이러스 감염에 의한 포도막염 환자의 광각 안저사진

포도막염의 진단은 어떻게 합니까?

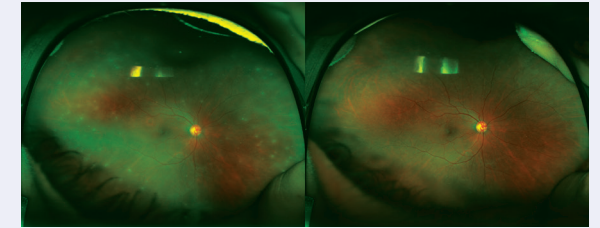
병원에서는 증상과 병력을 확인하고, 안과 검사를 하게 됩니다. 안과 검사로는 시력검사, 안압검사, 세극등현미경검사, 안저검사 등이 있습니다. 눈의 염증에 해당하는 변화 유무를 확인하고, 정도를 측정하고, 종류를 판정하게 됩니다. 필요한 경우 사진촬영, 혈관촬영, 빛간섭단층촬영 등의 추가 검사도 합니다. 안과 검사와 더불어 포도막염의 원인을 찾기 위해 혈액검사, 소변검사, 방사선 촬영 등이 필요할 수 있습니다. 안과의사는 모든 검사 결과를 종합하여 진단을 내리게 되는데, 긴 시간 후에 원인이 발견되는 경우도 많습니다.



포도막염 환자의 치료 전(좌), 치료 후(우) 안저사진

포도막염의 치료는 어떻게 합니까?

감염성 포도막염의 경우에는 원인에 맞는 항생제, 항진균제, 항바이러스제 등을 사용합니다. 비감염성 포도막염인 경우에도 원인을 없애거나 원인에 맞는 치료가 필요합니다. 한편, 증상을 완화하고 안구내 염증을 감소시키기 위하여 약물 치료를 하게 됩니다. 약물은 점안, 복용, 주사 등으로 사용될 수 있으며, 상황에 따라 단독 또는 복합으로 사용됩니다. 때로는 진단 또는 치료 목적으로 수술을 시행하기도 합니다.



포도막염 환자의 치료 전(좌), 치료 후(우) 광각 안저사진